

ZONA NEUTRA EN DENTADURAS COMPLETAS

Dr. Roberto Denegri Seer *

Introducción

El propósito de este comentario es compartir con los colegas experiencias protésicas basadas en el concepto de la Zona Neutra y el desarrollo de su técnica de registro para la confección de dentaduras completas. Según se sabe, este concepto fue introducido por el Dr. Wilfred Fish en 1933.

El primer objetivo en la prótesis de dentaduras para pacientes totalmente edéntulos es construir dentaduras que satisfagan los tres requerimientos básicos, estos son: CONFORT, EFICIENCIA Y APARIENCIA ESTETICA. Este objetivo puede ser logrado sólo si ambas dentaduras son ESTABLES y RETENTIVAS.

La retención de un aparato protésico depende principalmente de la exactitud de la impresión y de cómo se fija la base de la dentadura a los tejidos. Todo esto fue enfatizado por el Dr. Bernard Levin en el curso de Post Grado que dictara en Lima en mayo pasado. Recalcó asimismo, que la estabilidad de la dentadura depende de la oclusión, la posición de los dientes y la forma de los flancos y contornos

Estos dos últimos factores serán convenientemente conseguidos mediante el desarrollo de la técnica de registro de la Zona Neutra. La coordinación de las dentaduras completas con la función neuromuscular es la base del éxito, por lo tanto deben ocupar una posición en la boca, donde todas las fuerzas sean neutralizadas.

En consecuencia, las prótesis deben ser hechas de tal manera que den una función eficiente y confort, en armonía con los músculos del sistema estomatognático y la articulación témporo-mandibular.

INDICACIONES

- Pacientes edéntulos totales cuyos rebordes alveolares, principalmente los inferiores, se encuentran severamente disminuídos o casi ausentes.
- Casos de deformidad oral y facial: labios leporinos con paladar hendido, hemimaxilectomía, hemimandibulectomía, hemiglosectomía, deformidades por trauma, quemaduras y enfermedades como parálisis facial.
- Pacientes edéntulos parciales (con brecha edéntula grande).

*

Profesor de Prótesis Dental de la Univ. Nac. Mayor de San Marcos.

Contraindicaciones

Prácticamente no existe ninguna, pero se pueden citar las siguientes:

- Pacientes con hipertoniá muscular.
- Pacientes que padecen de miastenia gravis.

Según estudios realizados, en los casos de pacientes edéntulos totales con rebordes alveolares normales ó altos, esta técnica funciona tan igual como la técnica convencional.

Ventajas

- Equilibrio muscular durante los movimientos funcionales de deglución, masticación, fonética.
- Mayor estabilidad de las bases protésicas.
- Mejoría en la fonética y estética facial del paciente.
- Menos problemas en los ajustes oclusales.
- Mayor adaptación de las bases.

Desventajas

- Técnica laboriosa y lenta.
- Poca estética de las bases protésicas.

DESCRIPCION SECUENCIAL DE LA TECNICA

DE REGISTRO DE LA ZONA NEUTRA

Interesante Mesa Clínica presentada en Trujillo por los Drs. Waldo Ronquillo, Luis Cabrejos, Jesús Ochoa y Rodolfo Valdivia con el asesoramiento del Dr. Roberto Denegri S.

DEFINICION

ESPACIO PROTESICO POTENCIAL: Es un vacío en la cavidad oral que se crea cuando se remueven los dientes naturales. Sus límites son: maxilar superior y paladar blando, maxilar inferior y piso de boca; dentro de este espacio existe un área llamada Zona Neutra en la cual durante cualquier función (masticación, habla y deglución), las fuerzas de la lengua que presionan hacia afuera son anuladas por las fuerzas de los labios y carrillos que pre-

sionan hacia adentro, estabilizando las prótesis y determinando sus bordes periféricos, contornos externos y posición de los dientes. Fig. 1 y 2

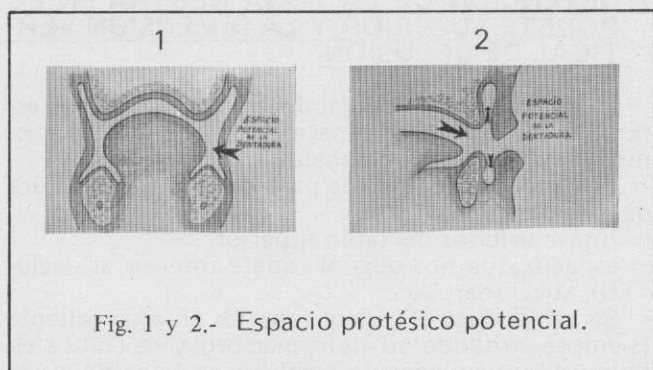


Fig. 1 y 2.- Espacio protésico potencial.

La prótesis debe ocupar una posición en la boca, donde todas las fuerzas durante la función sean neutralizadas.

MUSCULOS

Conviene señalar los músculos que intervienen en las funciones (masticación, habla, deglución) y que van a incidir en el soporte de la prótesis. Mencionamos a el masetero y buccinador, músculos de los labios: orbicular de los labios, canino cuadrado, gran músculo zigomático, risorio, triangular de los labios; músculos de la lengua: estilogloso, palatogloso y geniogloso. Todos estos músculos confinarán las prótesis cuando estén en función.

La inserción y el tono muscular determinarán la extensión de los bordes protésicos, mientras que la función muscular determinará la posición de los dientes y el contorno de los flancos (forma y tamaño de la Zona Neutra). Fig. 3 y 4

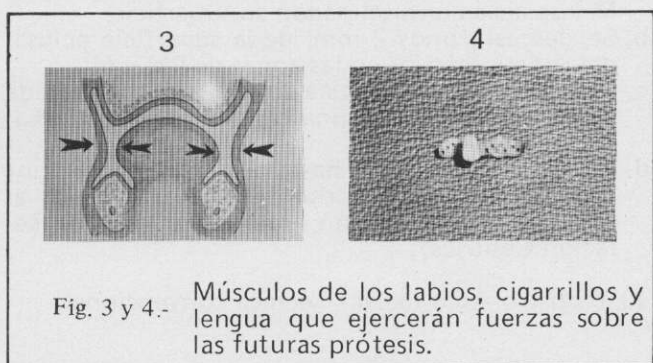


Fig. 3 y 4.- Músculos de los labios, cigarrillos y lengua que ejercerán fuerzas sobre las futuras prótesis.

SUPERFICIES PROTESICAS

Se consideran tres superficies protésicas:

1. Superficie: La Superficie de Impresión
2. Superficie: La Superficie de Oclusión
3. Superficie: La Superficie Externa (Pulida)

La superficie pulida consta del material base y superficial vestibulares y linguales de los dientes.

Para las técnicas convencionales en Prótesis completa se le da importancia a la 1ra. y 2da. Superficie, sin embargo en la técnica de Zona Neutra tiene prioridad la 3ra. Superficie, que no puede ser arbitraria en tanto que sobre ésta, actúan las fuerzas musculares.

INFLUENCIA DE LAS FUERZAS EN LAS SUPERFICIES

Las fuerzas pueden actuar sobre la dentadura en oclusión y en inoclusión. Las fuerzas de oclusión intervienen sobre la superficie de impresión, de oclusión, y las fuerzas musculares.

Cuando el paciente no ocluye actúan principalmente sobre la superficie externa o pulida y la superficie de impresión, estas fuerzas nos determinan el volumen, límites y posición de dientes de la prótesis.

INFLUENCIA MUSCULAR EN EL DESARROLLO DE LOS ARCOS DENTARIOS

La forma de los arcos dentarios no necesariamente debe estar en relación a las características anatómicas, sino fundamentalmente en relación al equilibrio de las fuerzas musculares de labios, carrillos y lengua, ya que si estos han influido en la formación de los arcos y posición de los dientes naturales, influirán también en los sustitutos.

DIRECCION DE LAS FUERZAS

Las fuerzas van a actuar sobre dos tipos de superficies en la prótesis. 1ra.— Superficie plana, 2da.— Planos inclinados de la prótesis. Las primeras se anulan, las segundas tienen importancia en la estabilización de la prótesis. En un plano inclinado (rebordes) las fuerzas se dividirán en dos componentes de fuerza, una irá paralela al plano inclinado (lo cual no tiene significación); la segunda será perpendicular al plano inclinado y deberá tener una fuerza opositora que la neutralice.

NEUTRALIZACION DE LAS FUERZAS

Las fuerzas verticales (de oclusión) serán neutralizadas por la correcta ubicación de la base y los dientes respecto a las relaciones intermaxilares. Las fuerzas laterales determinadas por la acción de la musculatura de carrillos, labios y lengua serán neutralizadas por la correcta ubicación de los componentes protésicos dentro de una zona de equilibrio, o zona neutra.

DIAGNOSTICO Y PLAN DE TRATAMIENTO

Como para todo procedimiento odontológico es importante el énfasis de este paso. En el caso de pacientes edéntulos y más aún en los que han perdido significativamente rebordes, es necesario examinar metódicamente al paciente, y sistematizar los hallazgos que se puedan encontrar en la anamnesis y el examen clínico.

Es importante realizar una entrevista inicial, que nos permita una evaluación psicológica del paciente, su historia médica, su historia dental; determinar el motivo de la pérdida de sus dientes, hábitos bucales, etc.

Para el estudio racional del diagnóstico es necesario contar con: radiografías completas, modelos de estudio, y las anotaciones de la entrevista y del examen clínico. Dadas las características de los pacientes a tratar, es necesario que ellas las conozcan también en detalle y comprendan las posibilidades y limitaciones de nuestro servicio.

DESCRIPCION DE LA TECNICA

1. IMPRESIONES PRIMARIAS

- Selección de cubetas de stock de aluminio.
- Recorte, contorneado o agregado de cera para una mejor adaptación y que abarque toda la extensión del maxilar ya sea superior o inferior, y evitar desplazamiento de tejidos.
- Material de impresión: godiva.
(Se calientan los flancos de la impresión para hacer un intento de recorte muscular funcional y sellado periférico).
- Encajonado y vaciado de la impresión.

2. CONFECCION DE "CUBETASBASE" (Acrílico)

Se hacen ojales o retenedores metálicos para mejor retención de los rodetes de oclusión.

3. VERIFICACION DE LA ESTABILIDAD DE LAS CUBETAS-BASES EN LA BOCA (Recorte muscular periférico).

Es importante chequear en boca las siguientes zonas:

- Zona post-damen
- Papila retromolar.

Este recorte muscular periférico se controla con Disclosing wax (de preferencia) o material que cumpla función similar (Alcohol-óxido Zn).

4. CONFECCION DE RODETES DE OCLUSION

El material es la godiva de baja fusión (verde) que sustituye al rodete de cera de la técnica convencional).

5. DETERMINACION DE LA ZONA NEUTRA

Se copia el espacio con movimientos funcionales

- En un recipiente con agua caliente se coloca el rodete hasta que se reblandezca ligeramente, lo suficiente para que no se deforme.
- Se lleva a la boca y se pide al paciente que realice movimientos normales de: succión (movimiento leve), deglución, movimientos laterales de labios, que pronuncie palabras normalmente usadas, movimiento de estiramiento de boca, lengua, se debe colocar la punta en las rugas palatinas y que realice movimientos de succión.
- Se desgasta el exceso de material.

6. DETERMINACION DEL PLANO DE ORIENTACION (Rodete inferior).

Punto de referencia:

- Borde superior, labio inferior.
- Comisuras de los labios.
- Punto medio, papila retromolar o tercio medio.
Luego se desgasta el exceso de godiva y se deja en un solo plano.

Además hay otro lindero anatómico: el borde periférico de la lengua (la cual debe estar a la altura del plano de oclusión del rodete).

Para verificar la altura del rodete inferior indicar al paciente que tome un sorbo de agua de un vaso, si hay interferencia de vaso al chocar con el rodete,

entonces este se encuentra alto.

7. OBTENCION DE LA ZONA NEUTRA EN EL RODETE SUPERIOR Y LA DIMENSION VERTICAL DE OCLUSION

La impresión individual de la zona neutra correspondiente al maxilar superior se hace con los mismos movimientos funcionales.

Los únicos parámetros para determinar la altura del rodete superior son:

- límite inferior del labio superior.
- espacio que nos deja el rodete inferior al deglutir, succionar, etc.

Se reblandece el rodete superior en agua caliente (siempre evitando su deformación) y se coloca en boca, previa colocación también en boca de el rodete inferior ya determinado y aislado con vaselina, luego se hacen los movimientos funcionales ya mencionados y se recorta la godiva hasta que se obtenga los parámetros descritos.

El proceso también se hace en forma alterna secuencial (reblandecido, registro, recorte).

La dimensión vertical de registra con la combinación del método de la deglución (método de Monsón), con el método de Gerson Martins.

- Se determinan luego los criterios para la selección de dientes.

9. RELACIONES INTERMAXILARES (Relación Céntrica)

Una vez determinada la dimensión vertical oclusal se procede a determinar la Relación Céntrica más apropiada para el paciente (la cual no debe ser forzada).

- Se hacen 2 muescas divergentes en cada hemiarcada del rodete superior a la altura de los Pm y M y se aíslan envaselinando su superficie.
- Se desgasta unos 2 mm. de la superficie oclusal del rodete inferior en las zonas de PM y M.
- Se coloca cera aluminica en esta zona desgastada dándole la forma de una cuña con el vértice hacia arriba.
- Luego se hace ocluir hasta que el rodete inferior toque el rodete superior llevando (guiando) al paciente a una posición superior no forzada (Relación Céntrica).

- Registro Arco facial - Técnica convencional.

11. IMPRESION DEFINITIVA DE LOS MAXILARES.

Material: pasta zinquenólica ó elastómero. Primero se coloca la base superior con el material de impresión y luego el inferior. Se lleva a Relación Céntrica y se hace que el paciente realice pequeños movimientos (técnica de impresión a boca cerrada).

- Encajonado y vaciado de la impresión definitiva sin tocar los rodetes.
- Muecas en los zócalos para la confección de "Llaves de Yeso" (previo aislado de rodetes).

Fig. 5 y 6

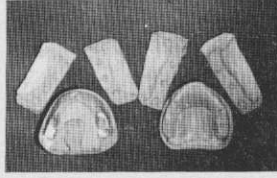
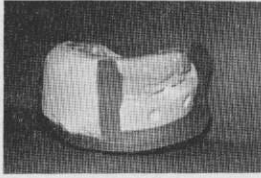


Fig. 5 y 6.-

Rodetes de oclusión de godiva después de haberse registrado la zona neutra, determinado la dimensión vertical y la relación intermaxilar. Luego de la impresión definitiva, se confeccionan las llaves de yeso respectivas.

14. Llaves de Yeso: dos partes (derecha e izquierda). En el modelo superior: 2 laterales vestibulares y en el inferior: 2 laterales y 1 lingual.
15. Montaje en articulador (no necesariamente semiajustable) ya que se usará esquema oclusal plano.
16. Confección de bases delgadas de acrílico.
17. Enfilado de dientes "Monoplanos" (primero en el maxilar inferior). Fig. 7 y 8

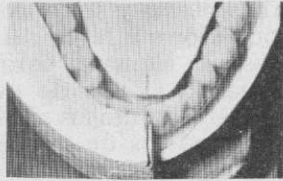


Fig. 7 y 8.-

Enfilado de dientes monoplanos, empezando por el maxilar inferior, en íntimo contacto con las llaves de yeso.

- a. Procurar en todo momento que las caras vestibulares de los dientes estén en íntimo contacto con las superficies internas de las "Llaves de Yeso".
- b. Si los dientes posteriores no alcanzan en la zona neutra, se desgastan a expensas de la superficie lingual, pero si son pequeños se aproximan hacia vestibular lo máximo permitido.

- c. Los dientes superiores se enfilan siguiendo la superficie dada por las llaves respectivas y se ocluyen en base a los dientes inferiores.
 - d. Se adiciona una mínima cantidad de cera únicamente en la parte del cuerpo del enfilado sin crear anatomía de falsa encía, ni caracterización gingival.
18. Impresión funcional de los flancos protésicos.
Material: reacondicionador de tejidos ó pasta zinquenólica o siliconas; de preferencia acondicionador de tejidos.
Previamente se coloca adhesivo sobre la superficie de cera y de la base de acrílico para que haya un contacto y soporte más firme de la impresión. Fig. 9

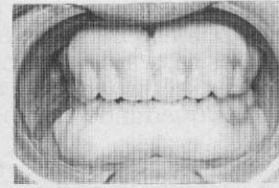


Fig. 9.-

Impresión funcional de los flancos protésicos con reacondicionador de tejidos o similar.

- a. Primero se coloca la base superior, se le pide al paciente que realice movimiento de succión y deglución y se retira de la boca para desgastar los restos de material.
 - b. Luego se repite la operación con la base inferior.
19. Se retira de boca y se coloca nuevamente sobre sus modelos de impresión, se hace el sellado periférico y el acabado del contorneado gingival con cera base rosada, evitando sobreextenderse a la impresión funcional.
20. Procesado acrílico.
21. Pulido.
En esta sección se evitará en todo momento desgastar la superficie ya determinada por el paciente, ya sea por estética, etc. y también se evitará dar caracterizaciones gingivales.
22. Remonta.
23. Instalación.
24. Control.