

# Nuevas Alternativas en Odontología Restauradora Estética y Funcional

RESTAURACIONES INDIRECTAS EN PIEZAS DENTARIAS POSTERIORES  
(TÉCNICA PERSONAL)

Dr. *Mariano Flores Rubio*

CONFERENCISTA DE LA SOCIEDAD PERUANA DE PROTESIS DENTAL  
Y MAXILO-FACIAL

Sección Científica

## Resumen

La Odontología es una profesión en la cual se juntan la ciencia, la técnica y el arte.

Por estas razones, todos los odontólogos tienen la opción de aspirar y lograr los estratos más avanzados de la profesión.

Todos tenemos un comienzo difícil por razones de clientela, económicas, de equipo y de experiencia. Pero el odontólogo tiene que ser como el corredor de Fórmula 1: "Bueno desde joven", y por lo tanto tiene que entrenarse adecuadamente en los tres aspectos de la profesión: Ciencia, Técnica y Arte.

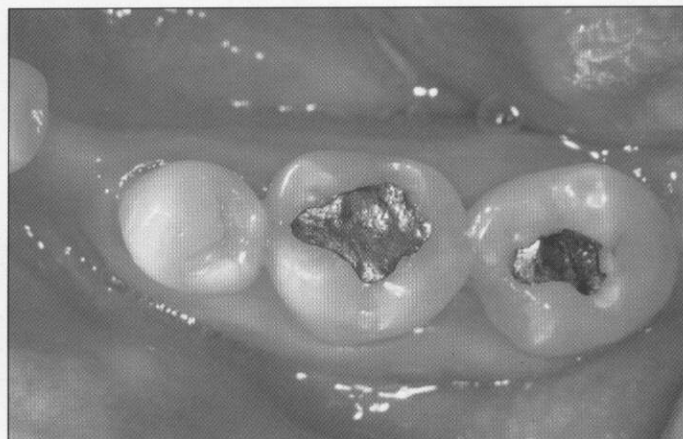
En este artículo, se describe una técnica sencilla para producir en forma económica, sin el auxilio de laboratorio, restauraciones indirectas de nivel sobresaliente que permiten obtener: curado total de la resina, excelente sellado marginal, puntos de contacto óptimos y una anatomía estética y funcional.

## Introducción.-

En el año de 1965, se realizó en Lima la XIX Jornada Anual de la Sociedad Peruana de Prótesis Dental y Máxilo Facial, que yo presidí a los 32 años de edad. En este Congreso, participó como Profesor de Curso el Dr. Charles Jay Miller, de Pittsburgh, U.S.A., y en una brillante demostración, nos hizo ver que era más difícil y laborioso hacer una amalgama para restauraciones ocluso-proximales que incrustaciones de oro.

El Dr. Miller nos detalló los 17 pasos que se requieren para hacer una buena restauración de amalgama ocluso-proximal:

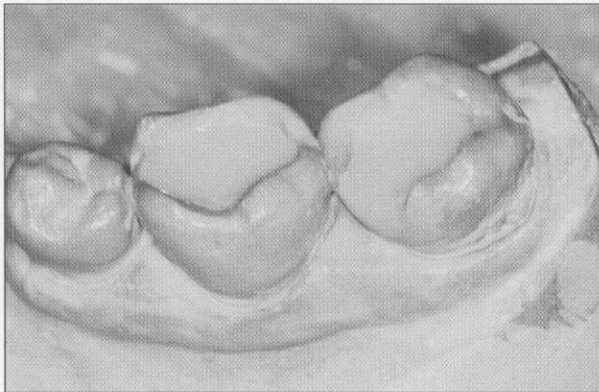
1. Apertura de la cavidad.
2. Remoción de la dentina careada.
3. Eliminación del esmalte socavado.
4. Protección pulpar.
5. Colocación de la base.
6. Tallado de la base.
7. Colocación de la matriz.
8. Colocación de la cuña.



Vista  
Pre-  
Opera-  
toria



9. Preparación de la amalgama de textura especial, para la caja proximal.
10. Empaquetamiento de la amalgama en las cajas proximales.
11. Empaquetamiento de la amalgama oclusal.
12. Eliminación de excesos básicos.
13. Control de la oclusión inicial.
14. Retiro de la cuña y matriz.
15. Tallado de la cara oclusal.
16. Control de la oclusión final.
17. Pulido de la restauración, a las 24 horas ...



*Estratificación de la Dentina*

Todos estos procedimientos se simplifican enormemente, cuando hacemos incrustaciones, lo que no necesito detallar tan específicamente, porque lo que quiero demostrar ahora con este artículo, es que si teníamos algún problema para hacer buenas amalgamas ocluso-proximales, estos problemas se multiplican por las precauciones que tenemos que tomar ahora, para realizar buenas obturaciones de resina directa en las piezas posteriores.

Solamente, por mencionar los principales problemas de las resinas directas en las obturaciones ocluso-proximales, tenemos: falta de curado de las resinas en las capas profundas y sellado marginal deficiente; la reconstrucción adecuada del punto de contacto es un punto aparte, ya que requiere de una tecnología especial para lograr un buen ajuste; otros problemas son: la reconstrucción anatómica estética y funcional.

Todo esto se simplifica cuando realizamos incrustaciones ya sea de cerámica o resina y las cementamos con todas las precauciones del caso, pero el problema es que este procedimiento tiene que estar restringido a tratamientos sofisticados por el alto costo de laboratorio y de los equipos necesarios, en el supuesto caso que los quisiéramos hacer nosotros mismos.

El objeto de este trabajo es el de presentar una técnica sencilla y económica, para poder obtener resultados estéticos y funcionales de nivel sobresaliente con un mínimo de costo y ahorro de laboratorio y tiempo.

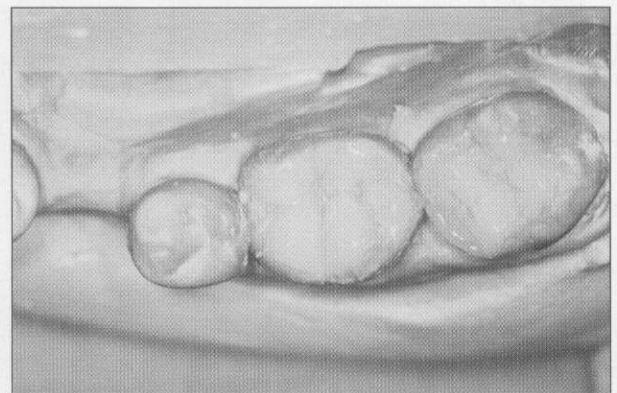
La presentación de la técnica la haremos a través de un caso clínico sencillo con la reconstrucción de una superficie ocluso-mesial en la pieza No. 18 y una superficie oclusal amplia en la pieza No. 19.

### *Preparación de las Cavidades*

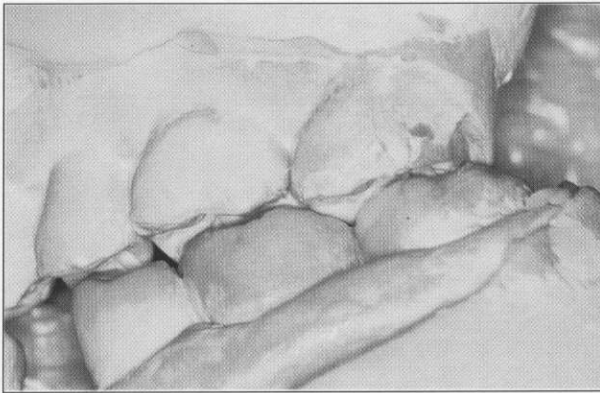1. Siguiendo los pasos recomendados por la Odontología Moderna y Conservadora, solamente eliminamos las caries, pero con un control absoluto de las remanentes por medio del indicador de caries.
2. Luego, aplicamos flúor gel acidulado durante un minuto y tenemos la opción de aplicar por dos minutos rayo láser blando o luz no coherente (Medilaser). Ambos, tienen la propiedad de recuperar el potencial bio-eléctrico de las células, las cuales al sufrir un proceso de inflamación, infección o trauma, bajan su potencial de 90 milivoltios a 35 ó 40 y con la aplicación del Medilaser, se recupera el potencial bio-eléctrico, y al mismo tiempo, tenemos un efecto analgésico, antiflogístico y antiedematoso, acelerando en forma muy significativa el proceso cicatricial.

Por medio de este proceso, prevenimos la sensibilidad post-operatoria.

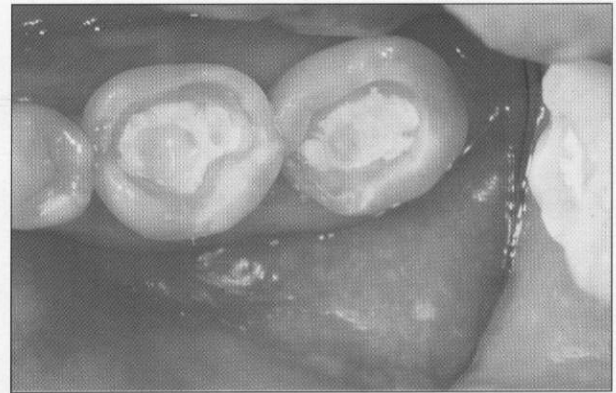
3. Después de lavar, secamos el exceso de humedad con torundas de algodón y le aplicamos el mono-componente que tiene primer y adhesivo, el cual después de esperar un minuto, se fotocura. (Uribe Echevarría). En esta forma, obtenemos lo que se llama "Dentina Plástica" (Ronald Jackson). En este momento, se aplica ionómero resinoso para cubrir la dentina protegiendo el esmalte socavado y permitiendo que quede una cavidad expulsiva; que conste que no hemos hecho grabado ácido.
4. Se toma una impresión de silicona y una mordida, y se pone una obturación temporal, tipo Fermit.



*Estratificación del esmalte*



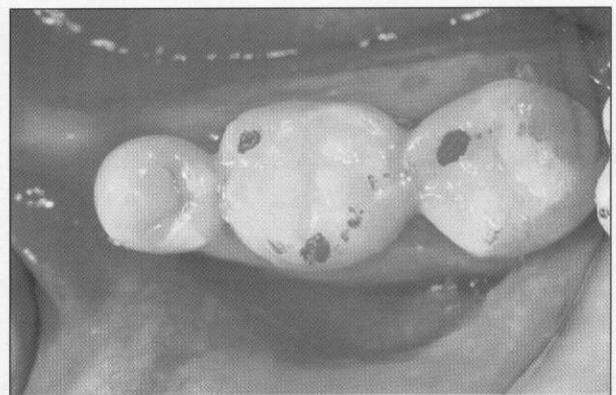
*Control de la Oclusión*



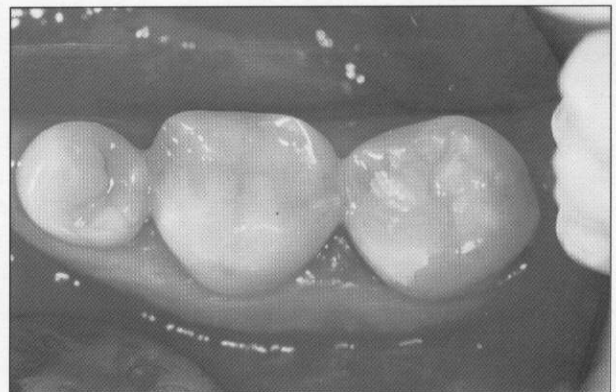
*Cavidades preparadas con base de ionomero*

### *Procedimientos de Laboratorio.-*

1. Después de hacer el vaciado del modelo y realizar el montaje en un articulador simple, así como la individualización de los troqueles, procedemos a la reconstrucción de las piezas dentarias, usando resina de restauración de piezas posteriores. En nuestro caso, usamos la "Filtek" de la Firma 3M, que nos auspició las Mesas Clínicas que presentamos en el 8vo. Congreso Internacional de la Academia de Estomatología del Perú, en noviembre de 1999 y en el Primer Congreso Mundial de la Academia Internacional de Odontología Integral, realizado en abril de este año.
2. Después de hacer el modelo, se reconstruye la parte correspondiente a la dentina y se fotocura la resina con lámpara de luz halógena común; luego se reconstruye la parte de esmalte, controlando la oclusión y la reconstrucción anatómica exacta de: rebordes marginales, rebordes triangulares, surcos principales y surcos secundarios, y se fotocura.
3. Se retiran las obturaciones del modelo y se fotocuran por dentro, efectuándose en esta forma, el curado total de la resina.
4. Se readaptan las piezas en los modelos y se realiza el pulido final.



*Ajuste Oclusal*

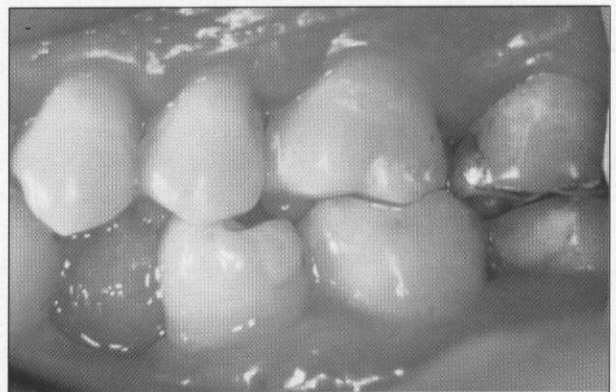


*Vista Oclusal del acabado final*

### *Procedimientos Clínicos Finales.*

#### *Prueba, Cementación y Pulido Final.-*

1. Se retira la obturación temporal, se aplica clorhexidina (Concepsis) y se lava después de un minuto.
2. Se realiza el grabado ácido y la aplicación del monocomponente en las piezas dentarias sin fotocurarlos.
3. Posteriormente, se usa un cemento Dual (cemento de resina) y se ubica la reconstrucción, la cual se ha preparado, arenando la superficie por cementar y aplicándole el adhesivo correspondiente.
4. Finalmente, se realiza el control de oclusión, pulido y acabado final. ■



*Oclusión final*